

Revista Española de Cirugía Ortopédica y Traumatología

www.elsevier.es/rot



ORIGINAL

Parálisis del nervio mediano secundaria a lipofibrohamartoma en el túnel carpiano

A. Biazzo^a y J. González del Pino^{b,*}

^a Instituto Ortopedico Rizzoli, Bologna, Italia

^b Servicio de Cirugía Ortopédica y Traumatología, Hospital Universitario Santa Cristina, Madrid, España

Recibido el 18 de marzo de 2013; aceptado el 20 de abril de 2013

PALABRAS CLAVE

Lipofibrohamartoma;
Nervio mediano;
Macroductilia;
Parálisis del pulgar;
Transposición
tendinosa

KEYWORDS

Lipofibrohamartoma;
Median nerve;
Macroductily;
Thumb paralysis;
Tendon transposition

Resumen

Introducción: El lipofibrohamartoma es una rara entidad nosológica de etiología desconocida que puede afectar a cualquier nervio periférico, localizándose de forma preeminente en el nervio mediano en el interior del túnel carpiano. El lipofibrohamartoma se asocia con frecuencia a otras alteraciones como la macroductilia, los síndromes de Proteus y Klippel-Trenaunay-Weber, y la exóstosis múltiple, entre otras.

Casos clínicos: Los autores han tratado en 20 años 4 lipofibrohamartomas del nervio mediano, 2 de los cuales tenían parálisis mediana, motivo de este artículo. Estos pacientes se trataron con liberación simple del nervio mediano mediante apertura del ligamento anular del carpo y transposición tendinosa abductora con *palmaris longus* prolongado con la fascia palmar superficial (técnica de Camitz). En uno de los casos, multioperado previamente, se realizó también un colgajo interóseo posterior para mejorar la calidad de las partes blandas de la cara anterior de la muñeca.

Discusión: Se hace una revisión de la literatura sobre el lipofibrohamartoma del nervio mediano, los trabajos desde 1964 hasta 2010. La revisión de la literatura sugiere que el tratamiento más recomendado es la liberación simple del túnel carpiano y se recomienda asociar una transposición tendinosa si hay parálisis del nervio mediano.

© 2013 SECOT. Publicado por Elsevier España, S.L. Todos los derechos reservados.

Paralysis of the median nerve due to a lipofibrohamartoma in the carpal tunnel

Abstract

Introduction: The lipofibrohamartoma is a rare entity of unknown origin that can affect any peripheral nerves, but mainly being found in the median nerve within the carpal tunnel. The lipofibrohamartoma is frequently associated with other conditions such as macroductily, the Proteus and Klippel-Trenaunay-Weber syndromes and multiple exostosis, among others.

Clinical cases: Two cases of lipofibrohamartoma in the carpal tunnel with associated median nerve palsy are described in the present article. They were treated by simple decompression

* Autor para correspondencia.

Correo electrónico: juangpino@telefonica.net (J. González del Pino).

of the median nerve by releasing the transverse carpal ligament and a *palmaris longus* tendon transfer to improve the thumb abduction (Camitz procedure). In one of the cases (a previously multi-operated median nerve entrapment at the carpal tunnel), a posterior interosseous skin flap was employed to improve the quality of the soft tissues on the anterior side of the wrist. *Discussion:* A review of the literature is also presented on lipofibrohamartoma of the median nerve, covering articles from 1964 to 2010. The literature suggests that the most recommended treatment to manage this condition is simple release of the carpal tunnel, which should be associated with a tendon transfer when a median nerve palsy is noticed.
© 2013 SECOT. Published by Elsevier España, S.L. All rights reserved.

Introducción

El lipofibrohamartoma (LFH) es una rara pseudotumoración que puede afectar a cualquiera de los nervios periféricos, ocurriendo con mayor frecuencia en el nervio mediano en el interior del túnel carpiano. La literatura americana atribuye la primera descripción a Mason, que en el año 1953 presentó los primeros 2 casos en el Congreso de la Sociedad Americana de Cirugía de la Mano. Ulrich et al.¹ atribuyen la primera publicación de un LFH del nervio mediano asociado a macrodactilia a Koehler, que lo describió en un artículo publicado en Alemania en 1888.

Hay muchas definiciones para describir esta enfermedad, pero en nuestra opinión la mejor es LFH, pues en realidad es un hamartoma y no una tumoración como tal. El LFH está constituido por tejidos adiposo y fibroso en porcentajes variables, que se entrelazan de manera desorganizada entre las fibras nerviosas, comprimiéndolas, desplazándolas y distorsionando la anatomía intraneural, pero sin infiltrar directamente el tejido nervioso. El aspecto macroscópico es el de una masa blanquecina de consistencia media, que se encuentra en un trayecto nervioso, y en la que se pierde, llegando a no poder identificarse la estructura fascicular del nervio afecto. En la zona patológica, el LFH hace que el nervio alcance entre 3 y 6 veces su diámetro normal, hecho especialmente notorio si se compara con la zona sana proximal y distal. Lo más peculiar es su asociación con otras alteraciones, como la macrodactilia (malformación caracterizada por la hipertrofia de uno o varios dedos de la mano o del pie), el gigantismo del síndrome de Proteus (crecimiento anormal de la piel, huesos, músculos, tejido adiposo, así como vasos sanguíneos y linfáticos), el de Klippel-Trenaunay-Weber (hemangiomas múltiples, venas varicosas e hipertrofia de los tejidos blandos, pudiendo provocar gigantismo de la extremidad afectada) y la exóstosis múltiple, entre otras. Actualmente, no se puede asegurar el origen de estas asociaciones, especialmente con la macrodactilia, que puede alcanzar más del 30% de los casos². Es significativo el hecho de que cuando el LFH se asocia a la macrodactilia es mucho más frecuente en las mujeres que en los varones, sugiriendo un origen genético³.

En relación con la revisión de la literatura, el tratamiento del LFH del mediano y de otros nervios en general ha sido muy controvertido, incluso contradictorio, hasta hace unos 15-20 años, que ha quedado mejor definido. En los primeros casos descritos en la literatura se propugnaba bien la endoneurólisis o la resección en bloque de la masa tumoral^{2,3}. Aquellos que optaron por la neurólisis interfascicular constataron la casi imposibilidad

de identificar los fascículos nerviosos, lo que llevó a otros autores a la extirpación completa, con o sin reconstrucción mediante injertos nerviosos. Dadas las irreversibles secuelas neurológicas sensitivo-motoras secundarias a la resección segmentaria del nervio mediano, este tratamiento está en desuso⁴. Sin embargo, algunos autores describieron casos con resultados satisfactorios con cirugía agresiva, aumentando la confusión sobre su tratamiento⁵.

El objetivo de este trabajo es revisar la literatura del LFH del nervio mediano en la muñeca, analizando las descripciones de los casos clínicos e indicando cuáles son las características de esta enfermedad, como su presentación clínica más frecuente, edad de comienzo o diagnóstico y tratamiento más recomendado. Desde 1993 hasta 2010, uno de los autores ha tratado 5 LFH en la muñeca y mano, 4 de ellos del nervio mediano en la muñeca, 2 de los cuales tenían asociada una parálisis del nervio mediano y que son el motivo de este artículo. Los otros 2 pacientes presentaban un síndrome del túnel carpiano (STC) sin parálisis del nervio mediano, que es precisamente lo que hace singulares los casos presentados en este estudio, y evolucionaron satisfactoriamente tras la liberación simple del túnel carpiano, por lo que no se describen en este artículo. El quinto caso afectaba al nervio cubital.

Caso 1

Se trata de un varón de 43 años, diestro, que refiere que al nacimiento presentaba un gigantismo de los dedos índice y medio (fig. 1), del que fue intervenido a los 2 años de edad mediante amputación de las falanges distal y media del dedo medio. Acude a consulta por síntomas compatibles con STC derecho de 10 años de evolución, del que había sido intervenido con anterioridad en 3 ocasiones, sin mejoría, especialmente del dolor nocturno. Notaba una masa dolorosa en la cara palmar de la muñeca, con irradiación al contacto a los dedos pulgar, índice y medio, que le limitaba considerablemente las actividades de la vida diaria. A la exploración se constata una atrofia de la eminencia tenar con parálisis asociada del abductor *pollicis brevis*, así como signo de Tinel muy doloroso en la cara anterior de la muñeca en relación con la masa antes descrita. Las pruebas de flexión de muñeca (Phalen) y de compresión carpiana (Durkan) eran igualmente positivas. El estudio neurofisiológico corroboraba una neuropatía compresiva avanzada del nervio mediano en el interior del túnel carpiano.

El estudio radiológico muestra un significativo incremento de tamaño de las falanges y metacarpianos de los



Figura 1 Caso 1: imagen de la mano del paciente a los 8 meses de edad, en la que se aprecia claramente la macrodactilia del índice y sobre todo del dedo medio.

dedos afectados. La resonancia magnética denota una imagen típica del LFH del nervio mediano como una masa muy voluminosa en cuyo interior se constata una estructura cableada con aumento de intensidad de señal de resonancia, patognomónica de este proceso (fig. 2).

Se realizó una liberación ampliada del túnel carpiano y dado lo evidente del diagnóstico, no se realizó biopsia. Para mejorar la cobertura de la cara palmar de la muñeca se realizó un colgajo interóseo posterior fascio-graso-cutáneo, que permitió no solo un almohadillado protector, sino también un aporte vascularizado de la zona con la finalidad de incrementar la regeneración nerviosa (fig. 3). Para paliar la parálisis abductora, se transpuso el músculo *palmaris longus* prolongado con la fascia palmar superficial a la inserción del abductor *pollicis brevis* siguiendo la técnica de Camitz⁶⁻⁹.

En el postoperatorio inmediato el dolor nocturno desapareció; el dolor al contacto en la cara palmar de la muñeca se hizo imperceptible a los 3 meses de la intervención, una vez estabilizada la cicatrización de las partes blandas del colgajo. A los 8 años se mantiene una excelente función abductora del pulgar y del resto de la mano, ausencia de dolor, sin apenas limitaciones para las actividades de la vida diaria, salvo las relativas a rigidez del dedo índice secundario a la macrodactilia (fig. 4). Dada la larga evolución de la neuropatía, la musculatura tenar se ha recuperado parcialmente, así como la sensibilidad del territorio del mediano. No obstante, la fuerza de puño y pinza es normal en comparación con la mano contralateral (52 vs. 55 kg de fuerza puño; 19 vs. 20 kg de fuerza de pinza). El paciente se encuentra muy satisfecho con el resultado obtenido.

Caso 2

Se trata de una mujer de 56 años, diestra, que presentaba sintomatología sugestiva de STC derecho desde hacía 10 años

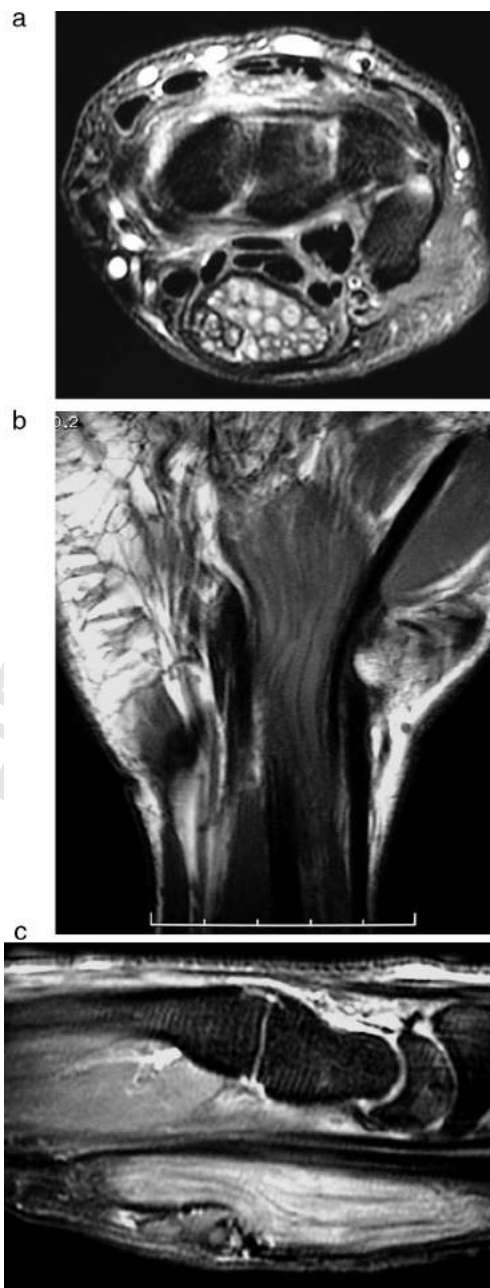


Figura 2 A y B) Masa de partes blandas de gran tamaño con aspecto de cable múltiple correspondiente al LFH del nervio mediano. C) En la reconstrucción sagital se constata la estenosis del nervio en la zona distal del túnel carpiano y la escasa de cobertura de partes blandas de la zona palmar de la muñeca, motivo por el cual se realizó un colgajo interóseo posterior . Q13

(dolor nocturno, parestesias en el territorio del mediano y pérdida de fuerza). Igualmente, refiere que en los últimos 7 años notaba dificultad progresiva para la separación del pulgar de la palma de la mano y adelgazamiento progresivo de la eminencia tenar, asociada a disminución de la fuerza de pinza y agarre. A la inspección se constata una atrofia de la musculatura tenar y parálisis del músculo abductor *pollicis brevis*. Se objetiva un aumento considerable de volumen en la palma de la mano, así como de los dedos índice y medio, y cara palmar de la muñeca. La sensibilidad en el

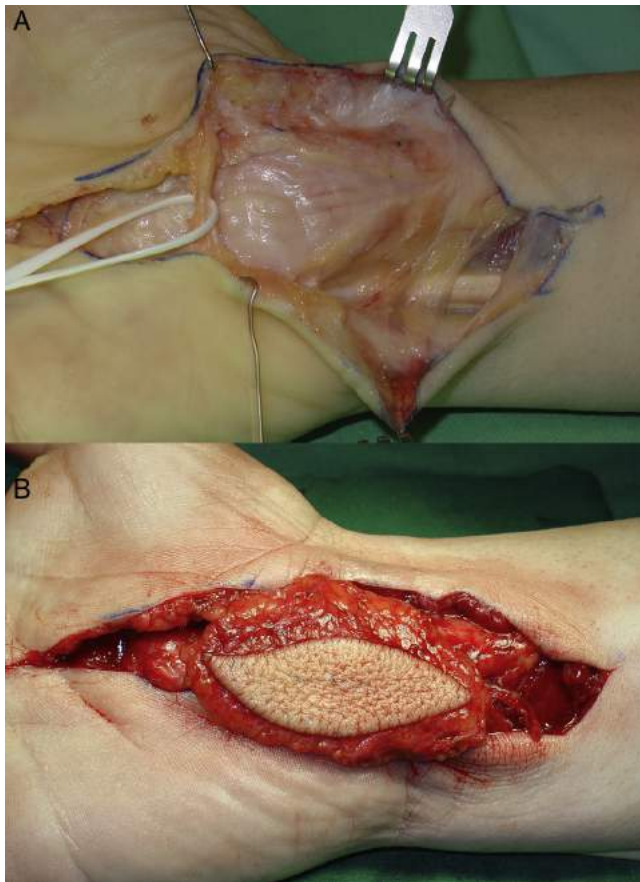


Figura 3 A) Imagen intraoperatoria en la que se muestra el LFH del mediano una vez liberado el túnel carpiano. B) El colgajo interóseo fascio-graso-cutáneo se transpuso a la cara anterior de la masa del LFH para mejorar la vascularización del mediano y la calidad cutánea palmar .

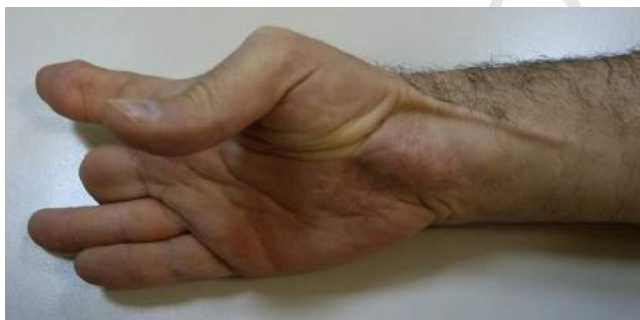

Figura 4 La imagen muestra el trayecto del tendón del *palmaris longus*, que permite una adecuada anteposición y pinza pollicí-digital. La cobertura de la cara palmar de la muñeca es excelente gracias al colgajo transpuesto.

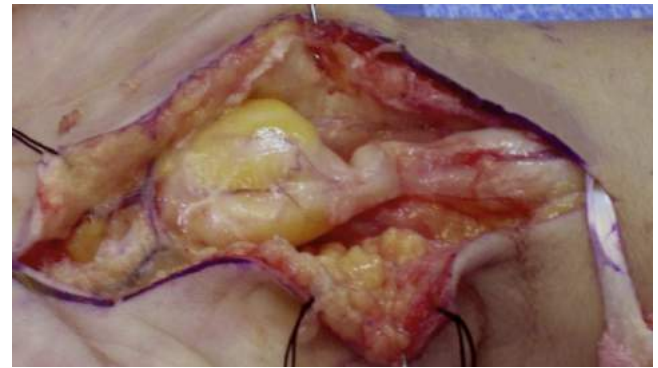

Figura 5 Caso 2: lipofibroamartoma del nervio mediano. Proximal a la seudotumoración distal se aprecia una estenosis muy significativa y que corresponde a la impronta del ligamento anular del carpo sobre el nervio. Nótese la diferencia de coloración y pérdida del tejido adiposo circundante debido a la compresión extrínseca. A la derecha de la imagen se encuentra el tendón del *palmaris longus*, utilizado para la motorización del pulgar.

sospecha de LFH del nervio mediano, con hallazgos parecidos a los descritos en el caso 1.

Se intervino quirúrgicamente mediante un abordaje ampliado al túnel carpiano, que se liberó en su totalidad, constatándose una enorme seudotumoración correspondiente al nervio mediano, tanto hacia proximal como hacia distal al ligamento anular del carpo, que hacía una impronta compresiva en la cara anterior de la masa. Dado que la sospecha preoperatoria (macroductilia, sintomatología y pruebas de imagen concluyentes) hacía pensar en un LFH del mediano, y que el diagnóstico se confirmó ante el aspecto patognomónico intraoperatorio, no se realizó neurólisis ni biopsia de la masa seudotumoral (fig. 5). Para paliar la parálisis del abductor *pollicis brevis* se obtuvo el tendón del *palmaris longus* prolongado con las fibras de la fascia palmar superficial, que se tunelizó subcutáneamente e insertó en el tendón del abductor *pollicis brevis* (técnica de Camitz)⁶⁻⁹. El primer compartimento extensor se liberó en el mismo acto quirúrgico.

En el postoperatorio inmediato desapareció el dolor nocturno, y las parestesias fueron mejorando progresivamente hasta desaparecer al año de la cirugía. La función motora de anteposición y pinza del pulgar es excelente, con una función normal de la transposición tendinosa. En la última revisión, realizada a los 3 años de la intervención, la paciente refería una normalización de las actividades de uso de la mano derecha, como muestra la figura 6, sin déficit sensitivo alguno.

Discusión

El LFH es un tejido desorganizado caracterizado por un ensanchamiento e hipertrofia del epineuro y perineuro, entremezclado con depósitos de tejido fibroso y graso de características histológicas normales. Estos acúmulos anormales deforman y distorsionan la anatomía nerviosa por el efecto infiltrativo tanto entre como alrededor de los fascículos y grupos fasciculares del nervio¹⁰. Esta infiltración hace que la estructura nerviosa sea inidentificable y convierte al nervio en una masa seudotumoral fusiforme de un volumen

182 territorio del nervio mediano se encontraba disminuida,
183 siendo las pruebas de provocación para STC positivas (Pha-
184 len, Durkan y Tinel). La electromiografía sugiere un STC
185 severo. Presenta igualmente una tendinitis de De Quervain.

186 El estudio radiológico denota un ligero incremento de
187 volumen de los metacarpios y falanges de los dedos índice
188 y medio. La resonancia magnética confirmó el diagnóstico de

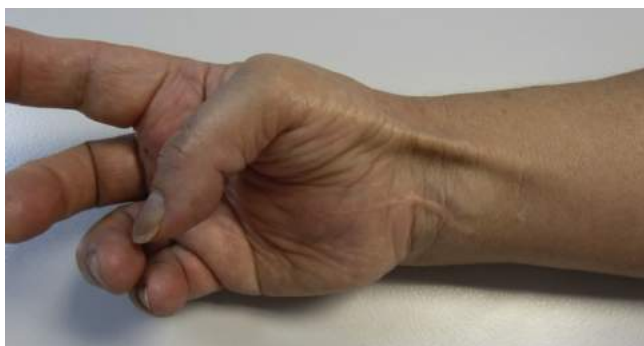

Figura 6 La imagen muestra la excelente función abductora de la transposición tendinosa, cuyo trayecto se nota subcutáneo.

de entre 3 y 6 veces el normal del nervio en el que asientan. Desde un punto de vista anatomopatológico, el LFH es un aglomerado desorganizado de masas adiposas lobuladas y fusiformes, que aumentan el diámetro y la longitud del nervio afectado y se entrecruzan entre los tabiques fibrosos y los fascículos nerviosos. La parte proximal y distal del nervio son generalmente normales, pero el segmento afectado puede alcanzar hasta 10 cm de longitud. Una característica típica del LFH es que no se adhiere a los tejidos circundantes. Microscópicamente, el epineuro está ensanchado e infiltrado por el tejido fibroadiposo, que separa y comprime los fascículos nerviosos⁵. Esta infiltración origina la atrofia de los elementos neurales, a menudo seguida por una importante fibrosis perineural. El depósito de colágeno y la pérdida de los axones son indicadores de estos cambios crónicos. En algunos casos hay tabiques perineurales y formación de microfascículos⁴.

La etiología del LFH es desconocida, aunque se ha propuesto un origen congénito o un anormal desarrollo del retináculo de los tendones flexores; sin embargo, también se ha sugerido un origen traumático o la inflamación crónica del nervio, lo que no se sostiene dado que en muchos casos la deformidad es evidente al nacimiento¹¹. Amadio et al.³ postularon un origen común para el LFH y la macrodactilia, quizá debido a una alteración genética que pudiera explicar el desarrollo concomitante de ambos procesos. Otros autores, como De Smet¹², especularon que el hamartoma y la asociada disfunción del nervio podían influir en el desarrollo de la macrodactilia, que en muchas ocasiones son coexistentes al nacimiento, como hemos podido documentar en el caso 1, en que hay constancia de este hecho. En este sentido cabe indicar que la macrodactilia se localiza normalmente en el territorio dependiente del nervio afecto del hamartoma, como en los 2 casos presentados y en los otros 3 que uno de los autores ha tratado. La correlación patógena entre el nervio afecto y su territorio anatómico es todavía inexplicable, pero sí está objetivado que cuando el LFH se ubica en el nervio cubital, la macrodactilia afecta a los dedos anular y meñique, y que cuando afecta al mediano los tejidos hiperdesarrollados son los del resto de los dedos. Este hipercrecimiento afecta en longitud y anchura los tejidos osteoarticulares, generando deformidades grotescas que requirieron en uno de nuestros casos la amputación parcial del dedo medio. Esta anomalía afecta de forma característica a todas las estructuras digitales¹³.

De Maeseneer et al.¹⁴ introdujeron la primera clasificación de LFH, que lo divide en 3 tipos: tipo I o aislado; tipo II, cuando coexiste depósito adiposo intramuscular; y tipo III, cuando se asocia a macrodactilia (macrodistrofia lipomatosa). Este tipo se corresponde con el tipo I de la clasificación de Dell de la macrodactilia¹⁵. En nuestra revisión hemos encontrado 132 casos de LFH del nervio mediano revisando 56 artículos, aunque no todos se han referenciado en este artículo (tabla 1), siendo el tipo I el más frecuente (67% de los casos). La enfermedad afecta por igual a mujeres y varones (71 mujeres y 61 varones), con una edad media de 21 años, siendo más frecuente en el lado derecho; raramente es bilateral^{16,17}. La afectación del mediano ocurre con mayor frecuencia en la muñeca y palma de la mano, siendo más raro en los territorios digitales. Está asociado a macrodactilia en un tercio de los casos, siendo en estos la proporción mujer/varón de 2 a 1. Los 4 casos de LFH del mediano que los autores han tenido oportunidad de tratar estaban asociados a macrodactilia, siendo 2 varones y 2 mujeres. El LFH se asocia a otros procesos como el síndrome de Klippel-Trenaunay-Weber¹⁸, el síndrome de Proteus, las malformaciones vasculares¹⁹, y las tumoraciones adiposas y del hueso²⁰.

La prevalencia del LFH es muy baja, y la mayoría de las publicaciones se refieren a casos aislados. Uno de los autores (JGP) ha tratado 5 casos en 20 años de dedicación exclusiva a la afección de la mano en un centro de referencia. En la revisión de la literatura aparecen 3 artículos con un elevado número de casos, que merece la pena comentar. El primero es de Al-Qattan²⁰, quien durante un periodo de 7 años trató 10 LFH, pues es referencia de patología de mano infantil de Arabia Saudita, un país con 27 millones de habitantes. Amadio et al.³ encontraron sus 17 casos revisando los archivos de la Clínica Mayo entre 1935 hasta 1985. Para finalizar, Silverman y Enzinger² del *Armed Forces Institute of Pathology* de Washington, el mayor centro de referencia de los EE. UU. de patología musculoesquelética, encontraron sus 26 casos durante un periodo de 43 años.

En la revisión de la literatura hemos constatado que el cuadro clínico más frecuente es el de un STC asociado a una masa en la cara volar de la muñeca o proximal de la palma de la mano. Pueden asociarse problemas estéticos si la masa es muy grande o déficits sensitivos y/o motores si la compresión es de larga evolución, como en los casos presentados. Raramente es asintomático. Cuando se asocia a macrodactilia, los dedos más afectados son el índice y medio, relacionado este hecho con la inervación del mediano, que es el nervio más afectado con diferencia sobre otros.

El diagnóstico de LFH es clínico y mediante resonancia magnética, pues sus imágenes son patognomónicas y se deben a que el tejido fibroadiposo se interpone entre y alrededor de las fibras nerviosas, sin infiltrarlas directamente. En los cortes axiales se presenta un aspecto «cableado» múltiple, y en los cortes coronales y sagitales de «spaghetti». La resonancia magnética es también muy útil para el diagnóstico diferencial con el lipoma intraneural, que tiene su propia cápsula que lo separa.

Según la literatura, lo más controvertido es su tratamiento. En nuestra revisión casi todos los pacientes fueron operados para liberar el túnel carpiano y en muchos casos se optó por la biopsia, excepto en 40 que se llevaron a cabo escisiones completas o parciales, y en 4

Tabla 1 Datos relevantes de la revisión bibliográfica realizada

Autor	N.º casos	Sexo	Edad	Localización	Evolución de la enfermedad	Macroductilia	Presentación clínica
Ulrich ¹ 2009	2	M	8	Palma de la mano (mediano)	2 años	Índice	Tumoración dolorosa. Parestesias y déficit neurológico
Silverman ² 1985	26	v	25	Palma de la mano (mediano)	1,5 años	No	STC
			15V, 11M	22	25 miembro superior (22 mediano)	2 años	Pulgar, índice y medio en 7 de 26 casos
Amadio ³ 1988	17	11M, 6V	12.5	14 miembro superior (11 mediano)	12 casos congénita	12 casos: casi todos dedo índice	Macroductilia
Cherqui ⁵ 2009	1	v	3	Muñeca	2 años	No	STC
Nardella ¹⁰ 2009	3	M	15	Mano (mediano)	1 año	No	Tumoración y parestesias
			29	Muñeca	No especifica	No	Dolor
			18	Antebrazo distal	No especifica	No	Tumoración
Okubo ¹¹ 2012	3	M	56	Antebrazo	6 meses	No	Tumoración
			17	Antebrazo distal	5 años	No	Tumoración y parestesias
			15	Mano (mediano)	6 meses	No	Tumoración y parestesias
De Smet ¹² 2008	1	M	5	Muñeca	No especifica	Dedos medio y anular	STC y tumoración
Meyer ¹⁶ 1998	1	v	46	LFH bilateral del mediano y de nervio cubital derecho	3 años	Todos los dedos	STC y síndrome del canal de Guyon
Chandler ¹⁷ 2009	1	M	64	Antebrazo distal-bilateral	No especifica	No	STC bilateral y tumoración
Matsubara ¹⁸ 2009	1	M	46	Mano (mediano)	30 años	Bilateral: pulgar, índice y medio	STC derecho y macroductilia bilateral
Ban ¹⁹ 1998	1	M	11	Muñeca	10 años	Pulgar	Asintomático
Al-Qattan ²⁰ 2001	10	6M, 4V	13	Muñeca y palma de la mano	No especifica	5 casos: pulgar e índice. 1 caso: pulgar y medio	No especifica
Warhold ²¹ 1993	5	4M, 1V	27	4 mediano, 1 cubital	Congénita, 1-8 años	1 caso: pulgar e índice	Asintomático, dolor palmar y parestesias, 2 tumoraciones palmares y una en la muñeca. Macroductilia
Clavijo-Álvarez ²² 2010	1	M	35	Palma de la mano (mediano)	6 meses	No	Tumoración
Evans ²³ 1997	2	2M	13	Muñeca	7 años	No	STC
Frykman ²⁴ 1978	3	M	26	Muñeca	Congénita	Pulgar	STC
			5	Palma de la mano (mediano)	Congénita	Índice y medio	Tumoración y macroductilia
Nouira ²⁵ 2007	1	M	18	Palma de la mano (mediano)	5 años	No	Asintomático
Chiang ²⁶ 2010	1	v	28	Muñeca	Congénita	Medio	Macroductilia y tumoración
Haupt ²⁷ 1989	1	v	32	Muñeca y palma de la mano (mediano)	2 años	No	Tumoración e hiposensibilidad
Total	81	M = 46 v = 35	Edad media 23 (3-64)	> 90% mano y muñeca	Congénita o larga historia de evolución	29 casos con macroductilia. Pulgar, índice y medio los más afectados	STC con tumefacción

Tabla 1

Autor	Lado afectado	Enfermedad asociada	Parálisis preoperatoria	Tratamiento	Recidiva de la sintomatología	Seguimiento	Déficits neurológicos poscirugía
Ulrich ¹ 2009	D	No	No	LTC y escisión parcial	No	8 años	No
Silverman ² 1985	l	No	No	LTC y escisión parcial	No	6 años	No
Amadio ³ 1988	No específica 7 l, 10 D	No	No	LTC y escisión total o parcial	3 de 18 casos	No	En el 20% de las escisiones
		Síndrome de Klippel-Trenaunay-Weber	No	11 escisiones totales o parciales, 6 amputaciones, 4 LTC, 3 neurólisis, 8 reducciones de volumen	2 casos	8 años	Hipoestesia
Cherqui ⁵ 2009	l	No	No	LTC + escisión total + injerto de nervio sural	No	18 meses	No
Nardella ¹⁰ 2009	D	No	No	Sin tratamiento	No	6 meses	No
	D	No	No	LTC	No	No	No
	D	No	No	Sin tratamiento	No	No	No
	D	No	No	Escisión y biopsia	No	6 meses	No
Okubo ¹¹ 2012	D	No	No	LTC y biopsia	No	6 meses	No
	D	No	No	LTC y biopsia	No	4 años	No
De Smet ¹² 2008	D	No	No	LTC y adelgazamiento de nervios digitales	No	6 años	No
Meyer ¹⁶ 1998	Bilateral	No	No	LTC + epineurólisis de mediano y cubital	No	No	No
						específica	
Chandler ¹⁷ 2009	Bilateral	No	No	LTC en el lado izquierdo + biopsia	No	9 meses	Parestesias
Matsubara ¹⁸ 2009	D	Síndrome de Klippel-Trenaunay-Weber	No	LTC	No	20 meses	No
Ban ¹⁹ 1998	D	Malformación vascular: manchas rojas en el cuello, tórax y brazo	No	Escisión de los nervios digitales y reducción de volumen del pulgar. No hizo transposición tendinosa.	No	No	No
						específica	
Al-Qattan ²⁰ 2001	No específica	2 tumoraciones adiposas y 2 óseas	No	2 LTC, 1 LTC + escisión del nervio palmar cutáneo, 2 reducciones volumétricas aisladas y 5 asociadas a LTC	1 caso	No	No
						específica	
Warhold ²¹ 1993	3 D, 2 l	No	No	2 LTC, 2 escisiones sin injerto y 1 con injerto	No	3,5 años	1 caso déficit de la sensibilidad
Clavijo-Álvarez ²² 2010	D	No	No	LTC + escisión total + injerto de nervio sural	Sí	3 años	No

Tabla 1

Autor	Lado afectado	Enfermedad asociada	Parálisis preoperatoria	Tratamiento	Recidiva de la sintomatología	Seguimiento	Déficits neurológicos poscirugía
Evans ²³ 1997	No específica	No	No	Reducción de volumen + LTC + escisión total + oponentoplastia con extensor <i>indicis proprius</i>	No	3 años	STC
Frykman ²⁴ 1978	D	No	No	LTC, escisión total mediano y oponentoplastia sin especificar	Sí	2,5 años	Hipoestesia
	l	No	No	LTC, reducción de volumen de los dedos afectados y escisión de los nervios digitales	No	3 meses	No
Nouira ²⁵ 2007	l	No	No	Sin tratamiento	No	No específica	No
Chiang ²⁶ 2010	l	Neurofibroma del mediano en antebrazo (« <i>skip lesion</i> »)	No	No específica	No	No	No
Haupt ²⁷ 1989	l	No	No	LTC y neurólisis interfascicular	No	2 años	Déficit de la oposición del pulgar
Total	26 D, 15 l, 2 bilaterales	Algunos casos con asociación a síndrome de Klippel-Trenaunay-Weber o tumoraciones de tejido óseo o partes blandas	No	La mayoría de los casos se trataron mediante LTC + biopsia-escisional parcial, y reducción volumétrica de dedos. Dos transposiciones tendinosas paliativas por resección completa del mediano	10%	Seguimiento medio: 3 años (3 meses-8 años)	Sensitivos en el 50% de las escisiones y motores en el 15% de las escisiones

D: derecha; l: izquierda; LFH: lipofibrohamartoma; LTC: liberación del túnel carpiano; M: mujer; STC: síndrome del túnel carpiano; v: varón.

que fueron tratados de forma conservadora (tabla 1). De los que recibieron un tratamiento intensivo, la mitad tuvieron déficits sensitivo-motores graves, a pesar de que en algunos de ellos los defectos fueron injertados con nervio sural^{5,21,22}. Lógicamente, los mejores resultados se obtuvieron en niños. Solo en 2 casos se hizo una transposición tendinosa cuando la función del pulgar estaba comprometida por la parálisis del nervio mediano, con buenos resultados^{23,24}. En los casos en que la sintomatología era escasa, la literatura revisada sugiere la abstención terapéutica^{6,25,26}.

En nuestra opinión, el tratamiento intensivo está contraindicado, principalmente, por las secuelas irreversibles que deja, y por la difícil restitución de la función, no solo motora sino especialmente sensitiva, dado que la función motora se puede paliar mediante transposiciones tendinosas, pero la sensitiva es irreparable. Esta secuela es directamente proporcional al defecto creado tras la resección y a la edad del paciente⁴. Una neurólisis es igualmente lesiva para la vascularización del nervio, lo que conlleva a fibrosis interfascicular²⁷. Este hecho se debe a que los fascículos nerviosos son imposibles de localizar, identificar y liberar del tejido graso circundante, pues se pierden en las masas adiposas; el intentar liberar el tejido nervioso en esta adversa situación solo hace que empeorar el pronóstico. Por su parte, el diagnóstico es muy evidente por la sintomatología y estudio de imagen, y se corrobora con la inspección del nervio afecto, lo que contraindica también la biopsia excisional, siendo la liberación simple del nervio mediano en el túnel carpiano²⁸ el tratamiento de elección, y la motorización del pulgar ante una parálisis establecida del nervio mediano⁶⁻⁹.

El LFH del nervio mediano en la muñeca debe tratarse únicamente mediante liberación simple en el túnel carpiano de forma precoz para evitar el establecimiento progresivo de una parálisis del pulgar. De hecho, la existencia de la parálisis hace este problema diferente del STC no paralítico, ya que la simple liberación sin transposición añadida es un tratamiento insuficiente. En los casos con parálisis, la liberación simple no permitirá la recuperación nerviosa, debiendo realizarse cirugía paliativa mediante transposición tendinosa con *palmaris longus*. La sensibilidad se recuperará si la evolución no es muy larga, aunque el dolor nocturno desaparece de forma casi inmediata.

Nivel de evidencia

Nivel de evidencia IV.

Responsabilidades éticas

Protección de personas y animales. Los autores declaran que para esta investigación no se han realizado experimentos en seres humanos ni en animales.

Confidencialidad de los datos. Los autores declaran que han seguido los protocolos de su centro de trabajo sobre la publicación de datos de pacientes y que todos los pacientes incluidos en el estudio han recibido información suficiente y han dado su consentimiento informado por escrito para participar en dicho estudio.

Derecho a la privacidad y consentimiento informado. Los autores han obtenido el consentimiento informado de los pacientes y/o sujetos referidos en el artículo. Este documento obra en poder del autor de correspondencia.

Conflicto de intereses

Los autores declaran no tener ningún conflicto de intereses.

Agradecimientos

Los autores quieren expresar su agradecimiento a la Dra. M. Dolores Gimeno García-Andrade, Unidad de Cirugía de la Mano, Hospital Universitario San Carlos, Madrid, por su inestimable colaboración en uno de los casos presentados en este artículo.

Bibliografía

- Ulrich D, Ulrich F, Schroeder M, Pallua N. Lipofibromatous hamartoma of the median nerve in patients with macrodactyly: diagnosis and treatment of a rare disease causing carpal tunnel syndrome. Arch Orthop Trauma Surg. 2009;129:1219-24.
- Silverman TA, Enzinger FM. Fibrolipomatous hamartoma of nerve. A clinicopathologic analysis of 26 cases. Am J Surg Pathol. 1985;9:7-14.
- Amadio PC, Reiman HM, Dobyns JH. Lipofibromatous hamartoma of nerve. J Hand Surg Am. 1988;13:67-75.
- Razzaghi A, Anastakis DJ. Lipofibromatous hamartoma: review of early diagnosis and treatment. Can J Surg. 2005;48:394-9.
- Cherqui A, Sulaiman WA, Kline DG. Resection and nerve grafting of a lipofibrohamartoma of the median nerve: case report. Neurosurgery. 2009;65:229-35.
- Camitz H. Über die behandlung der oppositionslähmung. Acta Chir Scand. 1929;65:77-81.
- Foucher G, Malizos C, Sammut D, Marin Braun F, Michon J. Primary palmaris longus transfer as an opponensplasty in carpal tunnel release. A series of 73 cases. J Hand Surg Br. 1991;16:56-60.
- Terrono A, Rose J, Mulroy J, Miller L, Camitz palmaris longus abductorplasty for severe thenar atrophy secondary to carpal tunnel syndrome. J Hand Surg Am. 1993;18:204-6.
- Park I, Kim H, Lee S, Lee J, Jeong C. Opponensplasty using palmaris longus tendon and flexor retinaculum pulley in patients with severe carpal tunnel syndrome. Arch Orthop Trauma Surg. 2012;130:829-34.
- Nardella D, Sohawon S, Carlier A. Lipofibromatous hamartoma of the median nerve. Three case reports. J Plast Reconstr Aesthet Surg. 2009;62:e314-7.
- Okubo T, Saito T, Mitomi H, Takagi T, Torigoe T, Suehara Y, et al. Intraneural lipomatous tumor of the median nerve: Three case reports with a review of literature. Int J Surg Case Rep. 2012;3:407-11.
- De Smet L. Lipofibromatous hamartoma of the median nerve and macrodactyly. Genet Couns. 2008;19:341-3.
- Martín-García JA, Molina-Carballo A, Hernández-Gómez MV, López-Moratalla M. Macrodactilia. Aportación de un caso y consideraciones anatomopatológicas, clínicas y terapéuticas. Rev Esp Cir Osteoart. 1987;21:410-9.
- De Maeseneer M, Jaovisidha S, Lenchik L, Witte D, Schweitzer ME, Sartoris DJ, et al. Fibrolipomatous hamartoma: MR imaging findings. Skeletal Radiol. 1997;26:155-60.
- Dell PC. Macrodactyly. Hand Clin. 1985;1:511-24.
- Meyer BU, Röricht S, Schmitt R. Bilateral fibrolipomatous hamartoma of the median nerve with macrocheiria

- 447 and late-onset nerve entrapment syndrome. *Muscle Nerve*. 448 1998;21:656-8.
- 449 17. Chandler EM, Chen CM, Spector JA. Bilateral fibrolipoma of the 450 median nerve. *J Plast Reconstr Aesthet Surg*. 2009;62:e99-100.
- 451 18. Matsubara M, Tanikawa H, Mogami Y, Shibata S, Uchiyama S, 452 Kato H. Carpal tunnel syndrome due to fibrolipomatous hamar- 453 toma of the median nerve in Klippel-Trenaunay syndrome. A 454 case report. *J Bone Joint Surg Am*. 2009;91:1223-7.
- 455 19. Ban M, Kamiya H, Sato M, Kitajima Y. Lipofibromatous hamar- 456 toma of the median nerve associated with macrodactyly and 457 port-wine stains. *Pediatr Dermatol*. 1998;15:378-80.
- 458 20. Al-Qattan MM. Lipofibromatous hamartoma of the median nerve 459 and its associated conditions. *J Hand Surg Br*. 2001;26:368-72.
- 460 21. Warhold LG, Urban MA, Bora Jr FW, Brooks JS, Peters SB. Lipo- 461 fibromatous hamartomas of the median nerve. *J Hand Surg Am*. 462 1993;18:1032-7.
- 463 22. Clavijo-Alvarez JA, Price M, Stofman GM. Preserved neurolo- 464 gic function following intraneural dissection and nerve graft 465 for digital and median nerve lipofibromatous hamartoma. *Plast 466 Reconstr Surg*. 2010;125:120-2.
- 466 23. Evans HA, Donnelly LF, Johnson ND, Blebea JS, Stern PJ. 467 Fibrolipoma of the median nerve: MRI. *Clin Radiol*. 1997;52: 468 304-7.
- 469 24. Frykman GK, Wood VE. Peripheral nerve hamartoma with 470 macrodactyly in the hand: Report of three cases and review 471 of the literature. *J Hand Surg Am*. 1978;3:307-12.
- 472 25. Nouira K, Belhiba H, Baccar S, Miaaoui A, Ben Messaoud M, Turki 473 I, et al. Fibrolipoma of the median nerve. *Joint Bone Spine*. 474 2007;74:98-9.
- 475 26. Chiang CL, Tsai MY, Chen CK. MRI diagnosis of fibrolipomatous 476 hamartoma of the median nerve and associated macrodystrop- 477 hia lipomatosa. *J Chin Med Assoc*. 2010;73:499-502.
- 478 27. Hout P, Storm van Leeuwen JB, van den Bergen HA. Intra- 479 neural lipofibroma of the median nerve. *J Hand Surg Am*. 480 1989;14:706-9.
- 481 28. Nogueira A, Pena C, Martínez MJ, Sarasua JG, Madrigal B. Hype- 482 rostotic macrodactyly and lipofibromatous hamartoma of the 483 median nerve associated with carpal tunnel syndrome. *Chir 484 Main*. 1999;18:261-71.

UNCORRECTED PROOF